



ANTI-AGING

# Fraktionierte Hauterneuerung – eine neue Behandlungsmethode für die lichtgealterte Haut

von Myriam Wyss

**Die Nachfrage nach einer sicheren und effektiven Laserbehandlung der lichtgealterten Haut steigt zusehends. Die fraktionierte Fotothermolyse stellt eine effektive, zeitsparende und ästhetisch ansprechende Methode mit kurzer Ausfallszeit als Alternative zum invasiveren Skinresurfacing dar. Das Verfahren kann für das gleiche Indikationsspektrum wie das ablative Skinresurfacing verwendet werden, erlaubt als einzige Lasermethode die Behandlung des Melasmas und erschliesst die Möglichkeit, neue Indikationen zu behandeln. Es sollte ein Mosaikstein im auf den Patienten individuell abgestimmten Rejuvenationkonzept sein.**

**D**er Einsatz von ablativen Lasermethoden (CO<sub>2</sub>- und Er:YAG-Laser) zur Behandlung der lichtgealterten Haut führt zwar zu zuverlässigen Resultaten. Angesichts der Ausfallszeit von bis zu zwei Wochen und der Nebenwirkungsrisiken werden diese Methoden jedoch zunehmend seltener zum Skinresurfacing verwen-

det. Nicht ablative Laserverfahren erwiesen sich als nur limitiert wirksam. Radiofrequenzverfahren wie Thermage haben einen hautstraffenden Effekt, aber keine Wirkung auf die epidermalen aktinischen Veränderungen.

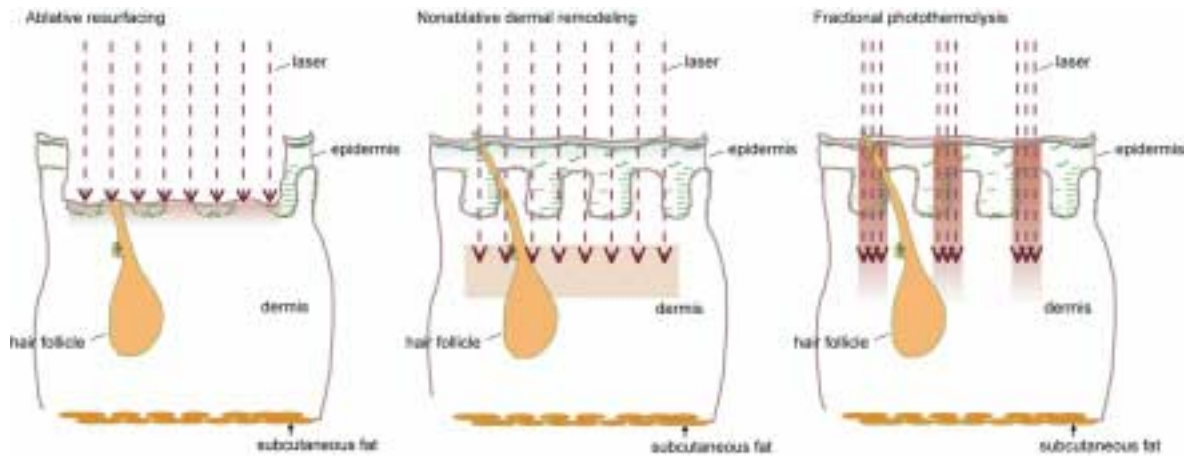
Bei dem hier vorgestellten Verfahren der fraktionierten Fotothermolyse wird die Epidermis nicht flächenhaft ablatiert, sondern es werden mikroskopisch kleine Zonen gesetzt, die eine thermische Schädigung bis in eine bestimmte Hauttiefe erhalten. Diese Zonen werden als mikroskopische Behandlungszonen bezeichnet (engl. MTZ, Microscopic Treatment Zones). Das Stratum corneum wird nicht tangiert und wirkt als natürlicher Verband. Aufgrund der beschleunigten Reepithelialisation ist die Ausfallszeit sehr kurz. Die fraktionierte Fotothermolyse wird zur Behandlung lichtgeschädigter Haut mit oberflächlichen Fältchen, Pigmentstörungen, Aknenarben, Operationsnarben und Striae eingesetzt. Als einzige Lasermethode kann sie zur Behandlung des Melasmas verwendet werden.

Sie kann optimal mit anderen Rejuvenationsmethoden wie Thermage, Botulinumtoxin A und Füllmaterialien kombiniert werden.

## **Bisherige Laserverfahren zur Behandlung der lichtgealterten Haut**

Folgende zwei Laserverfahren wurden bisher zur Behandlung der lichtgealterten Haut eingesetzt: das ablative Skinresurfacing (ASR) und das nicht ablative Skinremodelling (NAR), veranschaulicht in den Darstellungen A beziehungsweise B in *Abbildung 1*.

Die ablativen Laserverfahren hatten in den mittleren und späteren Neunzigerjahren ihren Zenit. Beim ablativen Skinresurfacing mit dem gepulsten CO<sub>2</sub>-Laser (1) wird die Epidermis schichtweise abgetragen und ein thermischer Schaden innerhalb der Dermis gesetzt. Durch Entzündungsprozesse wird eine vermehrte Kollagenbildung indu-



**Abbildung 1: Konzeptioneller Vergleich der Methoden des ablativen Skinresurfacing, des nicht ablativen dermalen Remodelling und der fraktionierten Fotothermolyse:**

- A.** Beim ablativen Skinresurfacing wird die Epidermis entfernt und ein thermischer Schaden innerhalb der Dermis gesetzt. Die Reepithelialisierung erfolgt durch Keratinozyten, welche die Haut von den Anhangsgebilden her repopulieren. Wegen des langen Migrationsweges der Keratinozyten ist die Abheilung verzögert.
- B.** Das nicht ablativ dermale Remodelling produziert einen thermischen Schaden innerhalb der Dermis, ohne die Epidermis zu tangieren.
- C.** Die fraktionierte Fotothermolyse führt zur thermalen Schädigung innerhalb mikroskopisch kleiner Volumina, den MTZ (Microscopic Treatment Zones). Die Reepithelialisierung erfolgt sehr schnell, da die Migrationswege für die Keratinozyten klein sind.

ziert, was zu einer Straffung der Haut führt. Die Reepithelialisierung erfolgt durch Keratinozyten, welche die Haut von den Anhangsgebilden her repopulieren. Die Abheilung ist wegen des langen Migrationsweges der Keratinozyten verzögert. Es muss mit einer Ausfallszeit («downtime») von zwei Wochen gerechnet werden, was für viele berufstätige Patientinnen inakzeptabel ist. Das ablativ Skinresurfacing führt zwar zu zuverlässigen Resultaten, allerdings ist die Methode invasiv und mit einem Nebenwirkungsrisiko (2) behaftet: Nach der Behandlung kommt es zu einem Ödem, zu Nässen der Haut und einem Erythem, das oft vier bis fünf Monate bestehen kann. Selten bleibt eine alabasterartige Hauttextur zurück.

Die Suche nach schonenden, nicht invasiven Verfahren führte zur Entwicklung nicht ablativer Laser, wie zum Beispiel des 1320-nm-Nd:YAG- (3) und des 1550-nm-Erbium-Glasfaser-Lasers (4). Auch der Einsatz von Blitzlampengeräten zum Erzielen einer Hautverjüngung hat sich etabliert. Diese nicht ablativen Geräte produzieren einen kontrollierten thermischen Dermissschaden, während die Epidermis nicht angegriffen wird. Trotz histologisch nachweisbaren Strukturveränderungen der Dermis waren die bisherigen klinischen Ergebnisse eher enttäuschend und beschränkten sich zumeist auf eine Texturverbesserung der Haut. Nur selten kam es zu einer sichtbaren Verminderung von Falten, wie man es sich aufgrund der histologischen Veränderungen erhofft hätte.

Bei der mit monopolarer Radiofrequenz arbeitenden Technologie zur Gewebestraffung (Thermage [5]) gelingt eine Erwärmung tieferer Dermissschichten. Diese Methode spart

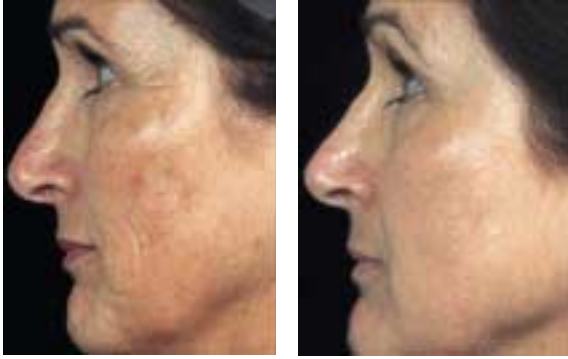die Epidermis ebenfalls aus und wirkt somit nicht gegen Alterserscheinungen wie Pigmentverschiebungen.

### Prinzip der fraktionierten Fotothermolyse

Das Wirkprinzip wurde erstmals 2003 vorgestellt (6). Es wird ein Erbium-dotierter (1550 nm) Glasfaserlaser verwendet. Dabei ist der gesamte Laser eine optische Glasfaser. Mit diesem Gerät lässt sich die Laserenergie an nur kleine Gewebeareale abgeben. Im behandelten Hautareal entstehen mikroskopisch kleine, säulenförmige Volumina mit thermaler Schädigung. Diese werden mikroskopische Behandlungszonen genannt (engl. MTZ, Microscopic Treatment Zones). Es entsteht so ein geometrisches Muster von isoliert angeordneten «Mikrowunden», in welchen das Kollagen in der Folge denaturiert, während die MTZ selbst von normalem Gewebe umgeben sind. Je nach Indikation ergeben sich 1000 bis 3000 MTZ/cm<sup>2</sup>. (Siehe auch Darstellung C in *Abbildung 1.*)

Je nach Indikation wird die Eindringtiefe durch Anpassen der Laserenergie variiert; bei Pigmentstörungen behandelt man oberflächlicher, bei Aknenarben tiefer.

Das Stratum corneum enthält praktisch kein Wasser, wird deshalb nicht tangiert und wirkt somit als natürlicher Verband. Die Reepithelialisierung erfolgt sehr schnell, da die Migrationswege für die Keratinozyten klein sind. Bei jeder Behandlungszone bildet sich unter dem intakten Stratum corneum eine sphäroide Ansammlung von epidermalem Debris (engl. MEND, = Micro-Epidermal Necrotic Debris). Dieser exfoliiert innerhalb zweier Wochen, was zu einer vermehrten Abschuppung der Haut führt.



**Abbildung 2: UV-induzierte Lentigines und Elastose vor und nach vier Fraxel-Laser-Sitzungen (Dr. J. Burns)**

### **Behandlungsplan**

Mit jeder Behandlung können ungefähr 10 bis 20 Prozent der Haut «erneuert» werden. Darum werden meistens drei bis fünf Sitzungen im Abstand von drei bis vier Wochen durchgeführt. Eine Lasersitzung dauert 30 bis 45 Minuten, vorher wird eine anästhesierende Salbe aufgetragen. Die Ausfallszeit ist kurz und beträgt meistens ein bis drei Tage. Daher bietet sich eine Behandlung vor dem Wochenende an. Nach der Behandlung muss immer ein Sunblocker ver-

wendet werden. Das Ergebnis entwickelt sich langsam über einen Behandlungszeitraum von etwa drei bis sechs Monaten.

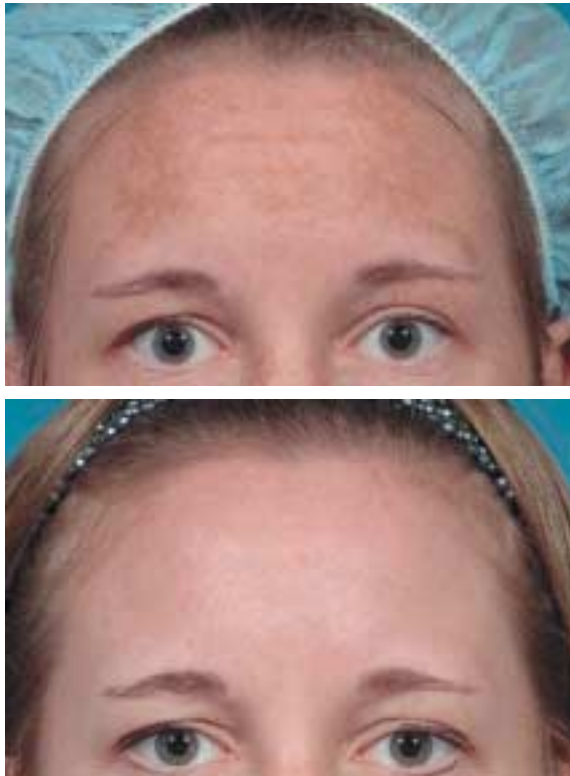### **Resultate**

In einer ersten Studie (7) im Jahr 2004 wurden 15 Personen im Bereich des Vorderarms und 30 Personen im Bereich der Augenfältchen behandelt. Die Studiengruppe mit Behandlung am Vorderarm diente zur Beobachtung des histologischen Verlaufs nach der Behandlung. Bei der Gruppe mit Behandlung der Augenfältchen wurden die klinischen Ergebnisse statistisch ausgewertet.

Im Jahr 2004 wurde die Methode von der FDA zugelassen. Seit der Verfügbarkeit des Fraxel-Lasers dehnte sich die Anwendung der fraktionierten Fotothermolyse besonders in den USA stark aus. Die Anzahl der durchgeführten Einzelbehandlungen mit dem Fraxel-Laser beläuft sich derzeit auf schätzungsweise 170 000 bis 180 000.

Neben der Indikation der lichtgealterten Haut stellt die Behandlung von Aknenarben (8) eine wichtige Domäne der fraktionierten Fotothermolyse dar.

2005 erschienen ein Fallbericht (9) sowie eine Pilotstudie an zehn Patientinnen (10) zur Behandlung des Melasmas.



**Abbildung 3: Melasma vor und nach drei Fraxel-Laser-Sitzungen (Dr. J. Burns)**

Eine Übersicht über die verschiedenen Indikationen bietet eine kürzlich erschienene Publikation von Geronemus (11).

### Nebenwirkungen

In einer Studie an 60 Patienten (12) wurden die temporären Nebenwirkungen ausgewertet. Normalerweise tritt nach der Behandlung ein Erythem auf, in den meisten Fällen auch ein leichtgradiges Ödem. Mit der Exfoliation des epidermalen Debris erscheint die Haut für zirka zwei Wochen gebräunt und kann sich auch vermehrt schälen. Hyperpigmentierungen werden äusserst selten und meist beim dafür prädisponierten dunklen Hauttyp beobachtet. Hypopigmentierungen, wie sie nach CO<sub>2</sub>-Laser-Behandlungen auftreten können, wurden bisher nicht beobachtet. Bei einer positiven Herpesanamnese empfiehlt sich eine perorale Prophylaxe.

### Diskussion und derzeitiger Entwicklungsstand

Die fraktionierte Photothermolyse stellt ein neues, nicht ablatives Laserverfahren dar, mit dem es gelingt, in vertikaler Richtung mikroskopisch kleine thermische Wunden mit kontrollierter Eindringtiefe in die Haut zu setzen. Innerhalb dieser Behandlungszonen kommt es zur Koagulation von Epidermis und Dermis, das Stratum corneum bleibt intakt und stellt einen natürlichen Verband dar. Obwohl es sich hier um eine nicht ablativ Methode handelt, konnte man erreichen, dass dieses Verfahren für das gleiche Indikationsspektrum wie das ablativ Skinresurfacing verwendet werden kann. Zu diesem zählen UV-

geschädigte Haut, Pigmentstörungen, grosse Poren, Fältchen, Akne- und Unfallnarben sowie Narben zum Beispiel nach einer Varizelleninfektion. Entscheidende Vorteile sind eine viel kürzere Ausfallszeit – ein besonders für Berufstätige wichtiger Aspekt –, ein geringeres Nebenwirkungspotenzial sowie die Möglichkeit des Einsatzes in Gebieten ausserhalb des Gesichtes, zum Beispiel Dekolleté, Hals- und Handrückenregion (siehe auch *Abbildung 4.*)

### Ausblick

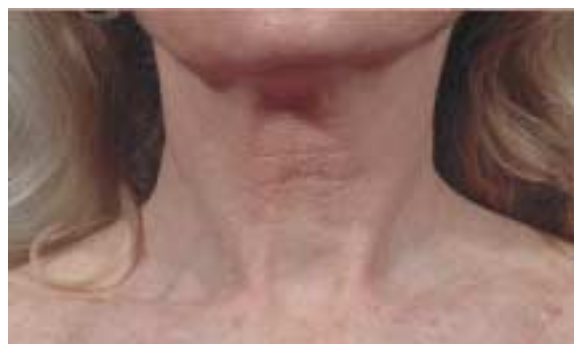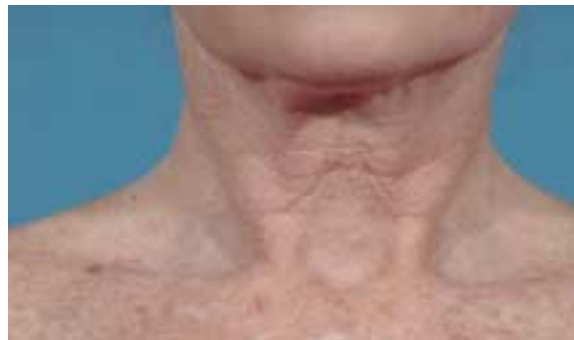Mit dieser neuen Methode erschliesst sich die Möglichkeit, neue Indikationen zu behandeln, wie beispielsweise Melasmata (10), Striae distensae (13) und Operationsnarben (14). Im Falle von Striae distensae liess sich schon in einzelnen Fällen eine Texturverbesserung und Glättung der Haut zeigen.

Ziel sollte es sein, durch klinische Studien die weiteren Wirkungsweisen bei unterschiedlichen Indikationen präzise zu beschreiben.

Im Vordergrund steht eine hohe Patientenzufriedenheit, die nur durch eine sorgfältige Patientenselektion und eine ausführliche Aufklärung über die Wirkungen und Nebenwirkungen erreicht werden kann. Die Notwendigkeit mehrerer Behandlungssitzungen zur Erzielung eines klinischen Schlussergebnisses sollte klar dargestellt werden.

So kann Patientinnen heute und in naher Zukunft eine effektive, zeitsparende und ästhetisch ansprechende Methode mit kurzer Ausfallszeit als Alternative zum invasiveren Skinresurfacing angeboten werden.

Die fraktionierte Photothermolyse sollte ein Mosaikstein im auf den Patienten individuell abgestimmten Rejuvenationkonzept sein. Sie stellt für den Dermatologen eine



**Abbildung 4: Rejuvenation von Hals und Dekolleté vor und nach drei Fraxel-Laser-Sitzungen (Dr. J. Burns)**

ergänzende Kombinationsmöglichkeit im Spektrum der ästhetischen Verfahren wie Thermage (Gewebebestrahlung mit monopolarer Radiofrequenz), Botulinumtoxin-A und abbaubaren Füllsubstanzen dar.

Korrespondenzadresse:

**Dr. med. Myriam Wyss**

Spezialärztin FMH für Dermatologie,  
Allergologie und klinische Immunologie  
Lasertherapie FMS

Ästhetik- und Laserzentrum Zürichsee

Dorfstrasse 94, 8706 Meilen

E-Mail: Myriam.Wyss@hin.ch

Internet: [www.laserepilation.ch](http://www.laserepilation.ch)

Literatur:

1. Fitzpatrick R.E., Goldman M.P., Satur N.M., Tope W.D.: Pulsed carbon dioxide laser resurfacing of photo-aged facial skin. *Arch Dermatol* 1996; 132: 395–402.
2. Nanni C.A., Alster T.S.: Complications of carbon dioxide laser resurfacing. An evaluation of 500 patients. *Dermatol Surg* 1998; 24: 315–320.
3. Goldberg D.J.: Full-face nonablative dermal remodelling with a 1320 nm Nd: YAG laser. *Dermatol Surg* 2000; 26: 915–918.
4. Lupton J.R., Williams C.M., Alster T.S.: Nonablative laser skin resurfacing using a 1540 nm erbium glass laser: A clinical and histologic analysis. *Dermatol Surg* 2002; 28: 833–835.
5. Wyss M.: Thermage (ThermaCool) – Lifting ohne Skalpell: Wunschdenken oder Realität. *Medicos* 2005; 4: 27–31.
6. Huzaira M., Anderson R.R., Sink L., Manstein D.: Intradermal focusing of near-infrared optical pulses: A new approach for non-ablative laser therapy. *Lasers Surg Med* 2003; 32 (Suppl 15): 17–38.
7. Manstein D., Herron G.S., Sink R.K., Tanner H., Anderson R.R.: Fractional Photothermolysis: A new concept for cutaneous remodeling using microscopic patterns of thermal injury. *Lasers Surg Med* 2004; 34: 426–438.
8. Fisher G.H., Skover G., Geronemus R.G.: Treatment of acneiform scars with fractional photothermolysis. *Lasers Surg Med* 2005.
9. Tannous Z.S., Astner S.: Utilizing fractional resurfacing in the treatment of therapy-resistant melasma. *J Cosmet Laser Ther* 2005; 7: 39–43.
10. Rokhsar C.K., Fitzpatrick R.E.: The Treatment of Melasma with Fractional Photothermolysis: A Pilotstudy. *Dermatol Surg* 2005; 31: 1645–1650.
11. Geronemus R.G.: Fractional photothermolysis: current and future applications. *Lasers in Surgery and Medicine* 2006; 38 :169–176.
12. Fisher G.H., Geronemus R.G.: Short-term side effects of fractional photothermolysis. *Dermatol Surg* 2005; 31: 1245–1249.
13. Bernstein L.J., Kim K., Chapas A., Geronemus R.G.: Treatment of striae distensae with fractional photothermolysis. Paper presented at: 25<sup>th</sup> Ann. Meeting of ASLMS, 2005.
14. Behroozan D.S., Goldberg L.H., Dai T., Geronemus R.G., Friedmann P.M.: Fractional photothermolysis for the treatment of surgical scars: A case report. *Journal of Cosmetic and Laser Therapy* 2006; 8: 35–38.