



# Fraktionierter CO<sub>2</sub>-Laser – eine innovative Methode zur Behandlung von Aknenarben

Von Myriam Wyss und Petra Becker-Wegerich

*Die Behandlung mit fraktioniertem CO<sub>2</sub>-Laser stellt ein neues Verfahren dar, das mikroskopisch kleine Hautareale mit kontrollierter Tiefe abladet. Aknenarben, grobporige und auch lichtgeschädigte Haut mit Lentigines und oberflächlichen Fältchen stellen die wichtigsten Indikationen für die Behandlung mit fraktioniertem CO<sub>2</sub>-Laser dar. Diese Methode kann bei den gleichen Indikationen wie der konventionelle CO<sub>2</sub>-Laser, Dermabrasion oder tiefe Peelings eingesetzt werden. Die Vorteile gegenüber diesen Verfahren liegen in einer beschleunigten Reepithelisation und somit in einer kürzeren Ausfallzeit und minimierten Nebenwirkungsrisiken.*

Aknenarben führen häufig zu einer deutlichen Beeinträchtigung des psychischen Wohlbefindens und des Selbstwertgefühls. Die Verfügbarkeit von Isotretinoin ermöglichte einen Quantensprung in der Behandlung schwerer, zu Narben tendierender Aknefälle.

Patienten mit ausgebrannter Akne, seien es Fälle aus der Generation vor der Isotretinoinära oder solche, bei denen nicht rechtzeitig eine adäquate Therapie eingeleitet wurde, fragen nach wie vor nach wenig invasiven und doch effizienten Therapieoptionen für die stigmatisierenden Aknenarben.

Zur Behandlung von Aknenarben werden Peelings, Dermabrasion mit zusätzlichen Stanzbiopsien der Ice-Pick-Narben sowie die folgenden drei Arten von Laserverfahren eingesetzt: das ablativ Skin-Resurfacing (ASR), das nicht ablativ Skin-Remodelling (NAR) und die fraktionierte Photothermolyse (siehe *Abbildung 1*).

Die ablativen Laserverfahren mit dem CO<sub>2</sub>- und Erbiumlaser hatten in den mittleren und späten Neunzigerjahren ihren Zenit. Beim Skin-Resurfacing mit dem gepulsten CO<sub>2</sub>-Laser (1) wird die Epidermis schichtweise abgetragen und ein thermischer Schaden innerhalb der Dermis gesetzt. Entzündungsprozesse induzieren eine vermehrte Kollagenbildung, was eine Verbesserung der Aknenarben und Straffung der Haut bewirkt. Die Reepithelisierung erfolgt durch Keratinozyten, die die Haut von den Anhangsgebilden her repopulieren. Die Abheilung ist wegen des langen Migrationswegs der Keratinozyten verzögert und beträgt zirka zwei Wochen. Das ablativ Skin-Resurfacing grösserer Flächen muss in Narkose durchgeführt werden und ist mit einem Nebenwirkungsrisiko (2) wie zum Beispiel Hautinfekten und Pigmentverschiebungen verbunden. Nach der Behandlung kommt es obligat zu einem Ödem, Nässen der Haut und einem Erythem. Dieses kann oft vier bis fünf Monate persistieren. Selten bleibt eine alabasterartige Hauttextur zurück.

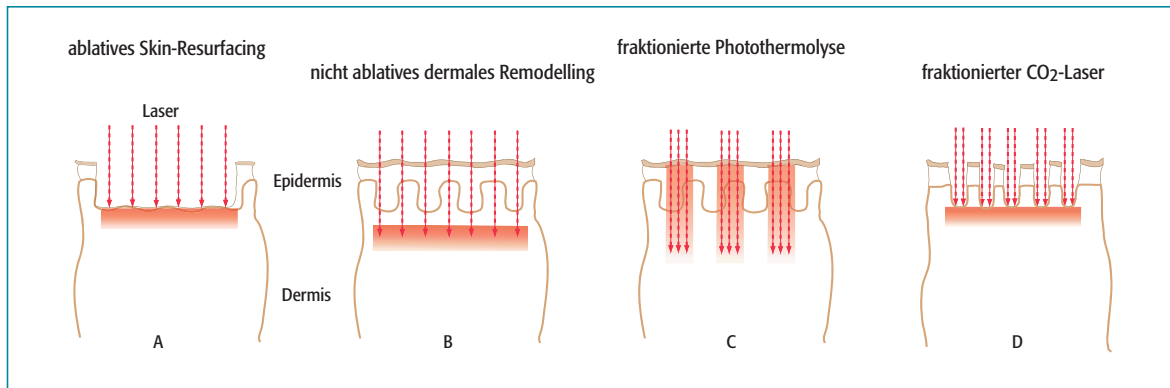


Abbildung 1: Konzeptioneller Methodenvergleich

- A) *ablatives Skin-Resurfacing*: Die Epidermis wird schichtenweise entfernt und ein thermischer Schaden innerhalb der Dermis gesetzt. Die Reepithelisierung erfolgt durch Keratinozyten, welche die Haut von den Anhangsgebilden her repopulieren. Ausfallzeit 14 Tage.
- B) *nicht ablatives dermales Remodelling*: thermischer Effekt innerhalb der Dermis, Epidermis wird nicht tangiert. Keine Ausfallzeit.
- C) *nicht ablativ fraktionierte Photothermolyse mit dem Fraxel-Restore-Laser*: thermischer Effekt mit Denaturierung innerhalb mikroskopisch kleiner Volumina, den MTZ (Microscopic Treatment Zones). Ausfallzeit 1 bis 3 Tage.
- D) *fraktionierter CO<sub>2</sub>-Laser*: mikroskopische Ablationszonen. Sehr schnelle Reepithelisierung, da die Migrationswege für die Keratinozyten klein sind. Ausfallzeit zirka 5 Tage.

Das nicht invasive Skin-Remodelling mit dem 1320-nm-Nd:YAG-Laser oder dem 1540-nm-Erbium-Glass-Laser produziert eine kontrollierte Erhitzung der Dermis, während die Epidermis nicht tangiert wird (3). Trotz histologisch nachweisbaren Strukturveränderungen der Dermis beschränkten sich die Ergebnisse meistens auf eine Texturverbesserung der Haut.

Bei der fraktionierten Photothermolyse (4, 5, 6) werden mikroskopisch kleine, säulenförmige Volumina (MTZ, Microscopic Treatment Zones) mit einem Durchmesser von 70 bis 150 µm behandelt, die bis in die tiefe Dermis (1,35 mm) reichen. Es entsteht ein geometrisches Muster von isoliert angeordneten Säulen mit denaturiertem Kollagen, die von normalem Gewebe umgeben sind (Abbildung 2). Das Stratum corneum wird nicht tangiert und wirkt somit als natürlicher Verband. Dieses nicht ablativ Verfahren hat eine dementsprechend kurze Ausfallzeit von ein bis drei Tagen.

### Prinzip des Verfahrens mit fraktioniertem CO<sub>2</sub>-Laser

Dieses neue ablativ Verfahren (7, 8) bewirkt keine Ablation der gesamten Epidermis, sondern von räumlich getrennten, mikroskopisch kleinen Arealen, den MAZ (Microscopic Ablation Zones). Ausgehend von den erhaltenen Epidermisbrücken erfolgt eine rasche Restrukturierung der Haut. Durch den thermischen Effekt in der Dermis kommt es zu einer Stimulation des Kollagenaufbaus und konsekutiver Hautstraffung.

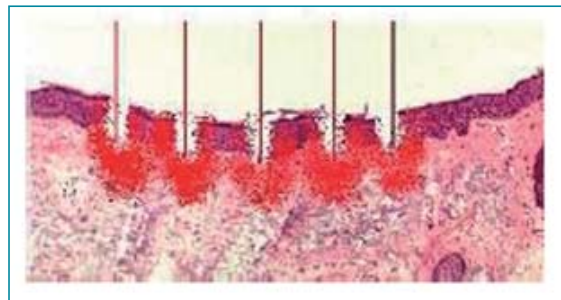


Abbildung 2: Schematische Darstellung der Wirkungsweise im Querschnitt: punktuelle Ablation der Epidermis und oberer Dermis, Erwärmung der darunter liegenden Dermis

Die Ablationszonen werden bei dem von uns verwendeten Gerät (Mixto SX™, Lasering) mit einem Scanner generiert. Sie weisen einen Durchmesser von 300 µm und eine Tiefe von 20 bis 500 µm auf (8). Dabei wird ein neuer Quadranten-Scanning-Algorithmus verwendet, der den längsten zeitlichen Abstand zwischen zwei nebeneinander liegenden Punkten lässt, um die Hitzeakkumulation in der behandelten Fläche zu reduzieren. Je nach Indikation lässt sich der Energielevel (Watt), der sogenannte Sx-Index (Impulslänge) und die Dichte der Ablationszonen (Density) variieren. Die gewählte Energie ist verantwortlich für die Eindringtiefe. Zum Beispiel wählt man bei tieferen Aknenarben höhere Energien. Der Sx-Index legt den thermischen Effekt fest. Je kleiner der Sx-Index, umso länger ist die Impulsdauer und umso grösser der thermische Effekt. Ein Handstück mit einer kleineren Spotgröße von je 180 µm und entsprechend grösserer Eindringtiefe ist ebenso erhältlich.

### Behandlungsabfolge

Bei der Anamnese wird vor allem auf bisher durchgeführte ablativ und nicht ablativ Laserbehandlungen, verwendete Pflegemittel mit Irritationspotenzial, Isotretinoinbehandlungen, Tendenz zu Hyperpigmentierungen, Unverträglichkeiten von Lokalanästhetika und durchgemachte Herpesinfekte eingegangen. Eine Isotretinoinbehandlung sollte mindestens sechs Monate zurückliegen, eine irritierende Lokalbehandlung mindestens vier Wochen vor der Laserbehandlung sistiert werden. Die Durchführung einer Herpesprophylaxe ist obligat. Wir verwenden eine pigmentaufhellende Creme über vier Wochen vor der Behandlung.

Eine Stunde vor der Behandlung wird eine systemische Analgesie mit 1000 bis 2000 mg Paracetamol durchgeführt. Die Behandlungsdauer einer Lasersitzung für das gesamte Gesicht dauert zirka 20 bis 30 Minuten. Je nach Schmerzempfinden kann die Haut mit einem Kühlgerät oder feuchten Eiswasserkompressen gekühlt werden.

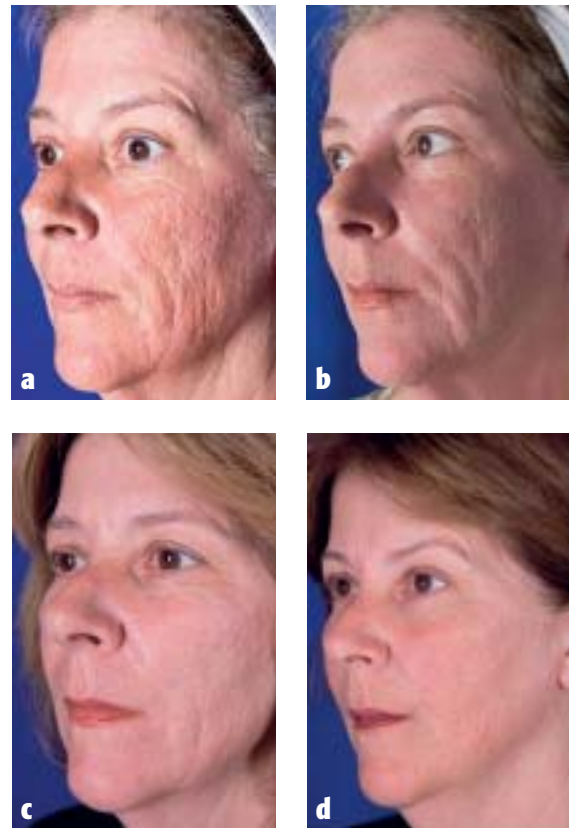
Normalerweise tritt nach der Behandlung ein deutliches Ödem und Erythem auf. Die postoperative Behandlungsabfolge ist in *Abbildung 3* und *4* ersichtlich. Mit der Exfoliation der epidermalen Debris zeigt die Haut nach drei bis vier Tagen ein bräunliches Kolorit und schält sich ab (*Abbildung 4*). In dieser Zeit ist die Haut sehr trocken. Die Ausfallzeit ist im Vergleich zur konventionellen CO<sub>2</sub>-Laserbehandlung kurz und beträgt meistens zirka fünf bis sechs Tage. Nach der Behandlung ist die Verwendung hoher Lichtschutzfaktoren obligat.

### Nebenwirkungen

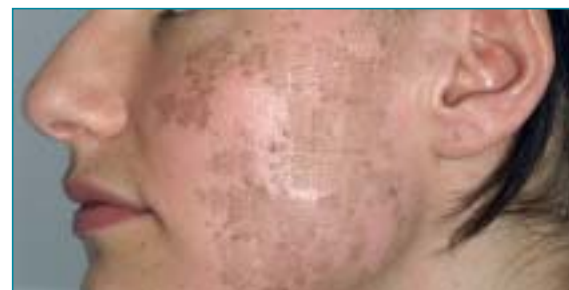Hyperpigmentierungen, zum Beispiel bei dunklen Hauttypen, werden sehr selten beobachtet (9). Theoretisch sind die bekannten Effekte des CO<sub>2</sub>-Lasers (Krusten, Erosionen etc.) auch für die fraktionierte Methode denkbar, wenn diese mit entsprechend aggressiven Parametern und Erhöhung der MAZ-Dichte eingesetzt wird.

### Diskussion und aktueller Entwicklungsstand

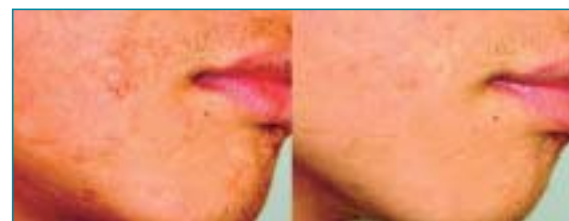Seit der Verfügbarkeit des fraktionierten CO<sub>2</sub>-Lasers stellen die Aknenarben (10) in unserer Praxis eine der Hauptindikationen für diese Behandlung dar (*Abbildung 5*). Die übrigen Indikationen entsprechen denjenigen des konventionellen Resurfacing mit dem CO<sub>2</sub>-Laser, wie alters- und aktinisch bedingte Falten und Lentigines. Eine sinnvolle Indikation sind aktinische Keratosen, zum Beispiel zur



*Abbildung 3:* a) vorher; b) 10 Minuten nach der Behandlung tritt ein Ödem und Erythem auf; c) nach 6 Tagen; d) 4 Monate später (© W. Ting)



*Abbildung 4:* Nach 5 Tagen Exfoliation der epidermalen und dermalen Debris (© M. Wyss)



*Abbildung 5:* Behandlung von Aknenarben (© D. Cassito)

«Turbo»-Glatzensanierung, auch als Vorbehandlung einer PDT (photodynamische Therapie) oder Imiquimodtherapie. Präkanzerosen der Handrücken, zum Beispiel bei Golfspielern, können so behandelt werden. Ein zweiwöchiger Handschuhschutz bei Outdoor-Sport genügt.

Der entscheidende Vorteil des fraktionierten CO<sub>2</sub>-gegenüber dem konventionellen Laser ist das geringe Nebenwirkungspotenzial und eine viel kürzere Ausfallzeit – für Berufstätige der wichtigste Aspekt. Die Notwendigkeit mehrerer Behandlungssitzungen (meistens 2–3) und die Einhaltung einer zwei-monatigen strikten Sonnenschutzprophylaxe sollten klar dargestellt werden. So kann den Patienten mit Aknenarben eine effektive, zeitsparende und ästhetisch ansprechende Alternative mit kurzer Ausfallzeit zum invasiveren Skin-Resurfacing geboten werden.

### Fazit

1. Neue Methode zur Behandlung von Aknenarben, Fältchen, Lentiginos solares et seniles.
2. Erweiterung ästhetischer und dermatologischer Indikationsspektren (z.B. aktinische Keratosen, Porokeratosis superficialis disseminata actinica) durch Anwendererfahrungen und Einzelkasuistiken sind möglich.
3. Sorgfältige Auswahl der Indikation/Erfahrung mit ablativen Lasern.
4. Optimierung des Verhältnisses zwischen Resultat und Ausfallzeit. ●

Korrespondenzadresse:

**Dr. med. Myriam Wyss**

Spezialärztin FMH für Dermatologie, Allergologie

und klinische Immunologie Lasertherapie FMS

Ästhetik- und Laserzentrum Zürichsee

Medical Partner of The Dolder Grand

Dorfstrasse 94, 8706 Meilen

Tel. 044-925 30 33, Fax 044-925 20 25

E-mail: [myriam.wyss@hin.ch](mailto:myriam.wyss@hin.ch), Internet: [www.laserepilation.ch](http://www.laserepilation.ch)

Literaturangaben:

1. Fitzpatrick R.E., Goldman M.P., Satur N.M., Tope W.D.: Pulsed carbon dioxide laser resurfacing of photo-aged facial skin, Arch Dermatol 1996; 132: 395–402.
2. Nanni C.A., Alster T.S.: Complications of carbon dioxide laser resurfacing. An evaluation of 500 patients, Dermatol Surg 1998; 24: 315–320.
3. Goldberg D.J.: Full-face nonablative dermal remodelling with a 1320 nm Nd:YAG laser, Dermatol Surg 2000; 26: 915–918.
4. Manstein D., Herron G.S., Sink R.K., Tanner H., Anderson R.R.: Fractional Photothermolysis: A new concept for cutaneous remodelling using microscopic patterns of thermal injury, Lasers Surg Med 2004; 34: 426–438.
5. Wyss M.: Fraktionierte Hauterneuerung – eine neue Behandlungsmethode für die lichtgealterte Haut, medicos 2006; 5: 20–24.
6. Wyss M.: Fraktionierte Hauterneuerung – eine neue, nicht invasive Methode zur Behandlung von Aknenarben, Dermatologie Praxis 2007; 6: 2–4.
7. Tannous Z.: Fractional resurfacing, Clin Dermatol 2007; 25: 480–486.
8. Cassuto D.A., Sadick N.S., Scramali L., Sirago P.: An innovative Device for fractional CO<sub>2</sub> Laser Resurfacing: a preliminary clinical study, The American Journal of cosmetic surgery 2008; 25: 2.
9. Tan K.L., Kurniawati C., Gold M.H.: Low risk of postinflammatory hyperpigmentation in skin Types 4 and 5 after treatment with fractional CO<sub>2</sub> Laser device, Journal of Drugs in Dermatology 2008; 7: 774–777.
10. Chapas A.M., Brightman L., Sukal S., Hale E., Daniel D., Bernstein L.J., Geronemus R.G.: Successful treatment of acneiform scarring with CO<sub>2</sub> ablative fractional resurfacing. Lasers in Surgery and Medicine 2008; 40: 381–386.